

*Кононова И.Н., *Обоскалова Т.А., **Ворошилина Е.С.

КОМПЛЕКСНАЯ ТЕРАПИЯ ВПЧ-АССОЦИИРОВАННЫХ ЦЕРВИКАЛЬНЫХ НЕОПЛАЗИЙ С ПРИМЕНЕНИЕМ РАСТВОРОВ, КАВИТИРОВАННЫХ УЛЬТРАЗВУКОМ

*Кафедра акушерства и гинекологии, **кафедра микробиологии, вирусологии и иммунопатологии, ГБОУ ВПО Уральская государственная медицинская академия Министерства здравоохранения России г.Екатеринбург

РЕЗЮМЕ

Цель работы: изучение клинической эффективности комплексной терапии пациенток с ВПЧ-ассоциированными цервикальными неоплазиями II-III ст. с применением кавитированных ультразвуком пептидных регуляторов иммунитета. Проведено обследование и лечение 60 женщин в возрасте от 18 до 45 лет с ВПЧ-ассоциированными цервикальными интраэпителиальными неоплазиями II-III ст. Установлено, что введение в комплексную терапию локального применения кавитированного раствора иммуномодулирующего препарата Имунофан способствует нормализации показателей местного иммунитета, элиминации вируса папилломы человека, ускорению репаративных процессов шейки матки, что позволяет рекомендовать использование этого метода на этапе подготовки к деструкции.

Ключевые слова: цервикальные неоплазии, папилломавирусная инфекция, низкочастотный ультразвук, иммунокоррекция

*Oboskalova T.A.,

*Kononova I.N.,

**Voroshilina E.S.

COMPLEX THERAPY OF HPV-ASSOCIATED CERVICAL NEOPLASIA WITH ADMINISTERING SOLUTIONS CAVITATED BY ULTRASOUND.

SUMMARY

Objective: to study the clinical effectiveness of complex therapy of female patients with HPV-associated cervical neoplasia stages II-III with application of peptide immunity regulators cavitated by ultrasound. Examination and treatment were adminis-

tered to 60 women 18-45 age group with the diagnosis of HPV-associated cervical intraepithelial neoplasia stage II-III. It is determined that introduction of immunomodulating medication (Imunofan) to the complex therapy aids the normalization of tissue immunity measures, elimination of HPV, and speeds up the reparative processes of cervix uteri. Obtained data can allow us to recommend the use of this method during the stage of preparation for the destruction.

Key words: cervical neoplasia, human papillomavirus infection, low-frequency ultrasound, immunocorrection

Введение.

По данным зарубежных и отечественных исследователей частота возникновения цервикальных неоплазий в структуре гинекологической заболеваемости у женщин репродуктивного возраста составляет от 10,7 до 38,8% [1-3]. Несмотря на достигнутые успехи в лечении заболеваний шейки матки, ассоциированных с папилломавирусной инфекцией, наблюдается значительный рост предраковой и раковой патологии [4-5].

В России традиционно распространенным способом ведения пациенток с предраковыми заболеваниями шейки матки, ассоциированными с папилломавирусной инфекцией, продолжает оставаться деструкция очага (криотерапия, электрокоагуляция, лазеровапоризация и др.) [6]. Между тем изменения местного иммунитета, вызванные онкобелком E7, экспрессирующимся высокоонкогенными типами ВПЧ при переходе вируса в стадию интегративной инфекции, приводят к развитию дисбиотических процессов в половых путях, в свою очередь способствующих реализации папилломавирусных инфекций, вызывают трудности лечения [7-9]. Нарушения иммунной противовирусной защиты организма сопровождаются усилением повреждающего действия свободнорадикальных и перекисных соединений, увеличением активности воспалительной реакции. [10-13].

Поэтому при отсутствии подготовки к деструктивным методам терапии, включающей этиотропную патогенетически обоснованную терапию гени-

тальных папилломавирусных инфекций, рецидивирование предраковых заболеваний с утяжелением симптоматики составляет от 26 до 50% случаев [14-16].

В связи с этим сегодня однозначно решен вопрос о необходимости проведения противовирусной и иммуномодулирующей терапии до и после деструкции [18].

Недостаточно выраженное улучшение результатов терапии после деструкции при применении противовирусных и иммуномодулирующих препаратов в комплексной терапии цервикальных неоплазий, ассоциированных с папилломавирусной патологией, требует разработки комплексного воздействия сочетанием лекарственных и немедикаментозных воздействий перед проведением деструкции.

В этой связи патогенетическая комплексная терапия должна быть основана на применении препаратов, направленных как на восстановление противовирусного иммунитета, так и на усиление системы антиокислительной защиты с целью инактивации свободнорадикальных повреждающих агентов и уменьшение проявлений воспалительной реакции.

Для восстановления нарушенного баланса окислительно-антиокислительной реакции организма и ингибирования множественной лекарственной устойчивости, опосредованной белками трансмембранного транспортного насоса клетки, а также коррекции иммунной системы в настоящее время применяются синтетические модифицированные фрагменты пептидных гормонов тимуса, в частности синтетический иммунорегуляторный пептид 4-го поколения (аргинил альфа-аспартил-лизил-валил-тирозил-аргинин) –имунофан [18].

До последнего времени использовалось системное воздействие данного препарата на организм, однако необходимость минимизации лекарственного влияния обусловила попытку локального применения имунофана при комплексной терапии цервикальных интраэпителиальных неоплазий, ассоциированных с папилломавирусной инфекцией.

Для достижения максимальной эффективности препарата применён оригинальный способ доставки лекарственного средства к патологическому очагу. Раствор имунофана подвергался воздействию ультразвуком. Ультразвуковая кавитация лечебного раствора не только обеспечивает мелкодисперсное распыление препарата, способствующее проникновению в межклеточные пространства вагинального и цервикального эпителия, но и обладает прямым бактерицидным действием, разрушая мембрану микробных агентов [19-20]. Одновременно с этим обеспечивается высокоамплитудный массаж тканей влагалища гидродинамическими потоками, инициируемыми акустическими течениями в промежуточном лекарственном растворе, а также усиление обменных процессов в прилежащих к влагалищу кровеносной и лимфатической системах органов и систем малого таза [21].

Целью исследования явилось изучение клинической эффективности комплексной терапии пациенток с ВПЧ-ассоциированными цервикальными неоплазиями II-III ст. с применением кавитированных ультразвуком пептидных регуляторов иммунитета (имунофана).

Материал и методы. Проведено обследование 60 пациенток с ВПЧ-ассоциированными цервикальными интраэпителиальными неоплазиями II-III степени, составивших основные группы, и 20 гинекологически здоровых пациенток, обратившихся для проведения профилактического осмотра, составивших группу контроля.

Отбор пациенток осуществлялся методом сплошной выборки. Критериями включения явились: наличие ЦИН II-III степени, отсутствие острых воспалительных заболеваний нижнего и верхнего этажей половых путей, наличие информированного согласия пациентки на проведение исследования. Критериями исключения послужили: наличие острых воспалительных заболеваний нижнего и верхнего этажей половых путей, инвазивный рак шейки матки. Все женщины дали информированное согласие на участие в исследовании и открытую публикацию его результатов.

Обследование пациенток проводили по единой схеме, включающей

анализ жалоб и анамнеза. Клинические, лабораторные, инструментальные методы исследования включали комплекс методов диагностики генитальной инфекции (ПЦР, микроскопия), цитологическое исследование мазков с экто- и эндоцервикса, гистологическое исследование биоптатов шейки матки. Для изучения местного иммунитета производился забор содержимого влагалища с дальнейшим разведением в 5мл физиологического раствора. Полученный материал центрифугировали при 3000 об/минуту, для исследования использовали надосадочную жидкость. Были определены уровни sIgA, IFN α , IFN γ , IL-1 β , IL-4, IL-6, IL-8, IL-10, α TNF, VEGF, IFN α АИТ АТ с помощью тест-систем «Вектор Бест» (Новосибирск) методом ИФА.

Перед назначением терапии основной контингент разделён на 2 группы методом случайной выборки. В 1-ю группу вошли 30 пациенток, которым после установления диагноза ЦИН II-III ст. на I этапе перед проведением деструктивных методов лечения назначался иммуномодулирующий препарат Имунофан интравагинально в виде кавитированного ультразвуком раствора (1мл имунофана в 50мл изотонического раствора хлористого натрия). Процедура осуществлялась 1 раз в сутки в течение 5 дней. Для ультразвуковой кавитации использовался низкочастотный ультразвуковой аппарат ФОТЕК АК100-25 (Регистрационное удостоверение № ФСР 2009/05431 от 09.03.2010г.), отличающийся от предшествующих аналогов тем, что ультразвук проходит внутри рабочего канала, достигается мельчайшая дисперсия жидкости, имеется несколько модификаций наконечников для работы в различных полостях и на поверхности организма.

Деструкция поражённой области шейки матки проводилась широкополосным радиохирургическим аппаратом «ФОТЕК EA140» методом электрокоагуляции.

Во 2-ю группу вошли 30 пациенток, которым после установления диагноза ЦИН II-III проведена только деструкция измененных участков шейки матки.

На протяжении всего исследования не разрешался прием других антибактериальных и противовирусных препаратов.

Эффективность использования кавитированного раствора имунофана при лечении цервикальной интраэпителиальной неоплазии II-III степени, ассоциированной с ВПЧ, оценивалась по следующим критериям: сроки завершения эпителизации и ее полноценность; изменения параметров местного иммунитета; бактериоскопическое исследование содержимого влагалища и цервикального канала; элиминация ВПЧ.

Для оценки локального иммунного статуса после лечения материал из влагалища забирался на 30 день после проведения электрохирургического вмешательства на шейке матки.

Статистическую обработку полученных результатов проводили с использованием методов параметрической и непараметрической статистики. Методы описательной (дескриптивной) статистики включали в себя оценку среднегоарифметического (M), средней ошибки среднего значения (m) – для признаков, имеющих непрерывное распределение; а также частоты встречаемости признаков с дискретными значениями. Для оценки межгрупповых различий значений признаков, имеющих непрерывное распределение, применяли t -критерий Стьюдента. Пороговую величину вероятности ошибки устанавливали традиционно на уровне, равном 0,05. Математическая обработка проведена на персональном компьютере IBM-PC Pentium IV с использованием пакета программ Microsoft Excel 2007.

Результаты и обсуждение. Обследованные женщины всех групп были сопоставимы по возрасту, паритету. Средний возраст женщин основных групп составил $29,4 \pm 2,3$ года, средний возраст в контрольной группе $28,3 \pm 1,4$ года ($p=0,2$). По возрасту наступления менархе и становлению менструальной функции пациентки основных и контрольной группы были идентичны.

У всех пациенток основных групп выявлен ВПЧ нескольких типов. У 38 (63,3%) пациенток идентифицирован ВПЧ 16 типа, у 13 (21,6%) 18 тип. Остальные имели другие типы вируса (31,33,45). В контрольной группе, не-

смотря на отсутствие ЦИН, ВПЧ выявлялся у 9 (49%) женщин, 16 тип – у 3-х (15,0%), 18 тип – у 2-х (10,0%) . У 11 (55,0%) женщин вирус папилломы человека не обнаруживался (рис.1).

При изучении местного иммунитета цервикального канала установлены достоверные отличия изученных параметров иммунитета относительно группы контроля. Секреторный IgA в основных группах был достоверно ниже контрольной группы (табл 1.). У пациенток 1 и 2 групп уровни IFN α и IFN γ были достоверно в 1,5-2 раза выше показателя 3-й группы. Аналогичная картина наблюдалась и при сравнении данных по интерлейкинам: показатели IL-1 β , IL-6, IL-8 были достоверно выше показателей 3-й группы, при этом значения IL-4 и IL-10 были достоверно ниже аналогичных показателей у пациенток контрольной группы (табл.1). Полученные данные указывают на выраженную провоспалительную реакцию влагалищной среды и снижение иммунной защиты. Значимо высокий показатель антител к интерферону альфа свидетельствовал об активации аутоиммунного процесса (табл.1).

После лечения иммунный статус влагалища претерпел серьезные изменения. Секреторный иммуноглобулин А (IgAs) в 1 группе восстановился до контрольных значений и составил $3,8 \pm 0,2$ мг/мл, а во 2-й группе произошло существенное снижение данного показателя до $0,5 \pm 0,02$ мг/мл (p_{1-2} и $p_{2-3} < 0,001$) (табл. 2). Поскольку IgAs является неспецифическим противовоспалительным фактором, препятствует адгезии инфекционных агентов к эпителиальным клеткам, нейтрализует биологическую активность микроорганизмов, то полученная динамика показателя свидетельствует о сохранении воспалительной реакции в тканях после «чистой» деструкции, и предотвращении воспалительных проявлений после подготовки кавитированным раствором иммунофана. Оптимизация иммунного статуса после комплексной терапии в 1 группе пациенток подтверждается и параметрами интерферонов IFN α и IFN γ , которые после лечения достоверно снизились и достигли показателей контрольной группы (табл.1,2). Во 2 группе показатели снизились более, чем в 2 раза относительно исходного уровня, но оказались ниже показателей кон-

трольной группы, что говорит о неполноценности клеточных защитных реакций после деструкции. Поскольку интерфероны активируют нейтрофилы и микро- и тумороцидное действие макрофагов, стимулируют цитолитическую активность НК, то их нормализация указывает на положительное воздействие кавитированного раствора с Имунофаном на локальный иммунитет влагалища, тогда как после «чистой» деструкции сохранялись существенные отклонения от нормы. Значения аутоиммунных антител к интерферону альфа (INF α АиТ АТ) после воздействия кавитированного раствора Имунофана не отличались от показателей в группе контроля, что может свидетельствовать о нормализующем влиянии данного метода на аутоиммунные процессы. Во 2-й группе показатель аутоиммунных антител к интерферону альфа достоверно снизился, но различия с показателями 1 и 3 групп остались статистически значимыми, что может свидетельствовать о сохранении аутоиммунных реакций и может способствовать в дальнейшем рецидивированию диспластического процесса.

IL-1 β , являющийся медиатором воспалительного ответа, модулятором белков острой фазы, после интравагинального применения Имунофана снижался до значений, сопоставимых с группой контроля, между тем деструкция шейки матки без использования Имунофана привела к значительному повышению данного показателя, что свидетельствовало об усилении воспалительных реакций. Аналогичным образом вел себя и IL-6 (табл.2). Достоверное повышение провоспалительного цитокина на местном уровне после деструкции свидетельствовало об активации макрофагально-фагоцитарных реакций организма в ответ на размножение условно-патогенных микроорганизмов после проведенного деструктивного метода лечения и образования струпа. Между тем после применения кавитированного раствора Имунофана уровень данного показателя достоверно не отличался от группы сравнения. Поскольку IL-6 и IL-1 β являются регуляторами воспаления и иммунного ответа на инфекцию или повреждение ткани, применение кавитированного раствора Имунофана, нормализующее данные параметры, патогенетически оправдано.

Повышенные параметры IL-4, ингибирующего воспалительный ответ и аллергические реакции, достоверно снижались после лечения в 1-й группе, их значения были сопоставимы со значениями данного показателя у пациенток в группе контроля. Идентичные изменения произошли и с IL-10 (табл.2). При этом имелось значительное снижение этих показателей во 2-й группе. Высокий уровень IL-4 указывает на снижение иммунитета на фоне ПВИ и его нормализацию после комплексной терапии, наблюдающееся после «чистой» деструкции, резкое снижение может быть, наоборот, показателем гиперреактивности тканей, что негативно сказывается на течении репаративных процессов.

Последующие визиты для оценки эффективности проведённой терапии осуществлялись через 60 и 90 дней, когда проводилась расширенная кольпоскопия. После применения интравагинального кавитированного раствора Имунофана перед электрохирургическим лечением ЦИН II-III степени у 6 (20,0%) пациенток наблюдалась нормальная кольпоскопическая картина с зоной трансформации 2-3 типа, не потребовавшая применения деструктивных методов лечения. Результаты кольпоскопии у 21 пациентки (70%), подвергшихся деструктивному лечению, подтвердили наличие нормальной кольпоскопической картины через 60 дней. У 4-х пациенток 2-й группы через 60 дней после деструкции отмечены явления цервицита, проведено противовоспалительное лечение. Через 90 дней патологии не обнаружено. Обследование на ВПЧ через 3 месяца у 27 женщин (90,0%) случаев выявило отрицательный результат.

При динамическом обследовании через 60 дней у 3-х (15,0%) пациенток 2-й группы обнаружена картина CINIII ст., что явилось показанием для повторной деструкции. При контрольном обследовании через 1 месяц установлено полное выздоровление.

Выводы. Таким образом, при изучении локального иммунитета влагалища установлено, что ВПЧ-ассоциированные цервикальные интраэпителиальные неоплазии, сопровождаются выраженными нарушениями местного

иммунитета, способствующими рецидивированию процесса. Деструктивные методы лечения, устраняя морфологический субстрат патологии, не влияют или даже ухудшают иммунную реакцию влагалищной среды, что замедляет процессы репарации и сохраняет вероятность рецидивов интраэпителиальных неоплазий. Введение в комплексную терапию локального применения кавитированного раствора иммуномодулирующего препарата Имунофан перед проведением деструкции способствует нормализации показателей местного иммунитета, что ускоряет репаративные процессы на шейке матки, профилактирует рецидивирование процесса, способствует элиминации ВПЧ. Выявленные терапевтические эффекты позволяют рекомендовать интравагинальное введение кавитированного раствора Имунофана в качестве предварительного этапа перед деструктивным методом лечения цервикальных неоплазий, ассоциированных с папилломавирусной инфекцией.

Литература.

1. Прилепская В.Н. Роль вируса папилломы человека в развитии рака шейки матки / В.Н. Прилепская, Т.Н. Бебнева // Профилактика рака шейки матки: сб. науч. тр. / под ред. Г.Т. Сухих, В.Н. Прилепской. – Москва: Медпресс-информ, 2012. – С. 25-29.
2. Clifford G, Rana RK, Franceschi S, Smith J, Gough G, Pimenta JM. Human papillomavirus genotype distribution in low-grade cervical lesions: comparison by geographic region and cervical cancer. *Cancer Epidemiological Biomarker*. 2005; 14:1157-64.
3. Inflammatory events as detected in cervical smears and squamous intraepithelial lesions / AM. Roeters, ME. Boon, M. van Haften [et al.] // *Diagn Cytopathol*. - 2009. – Vol. 38. – P. 85–93.
4. Чиссов В.И. Злокачественные новообразования в России в 2008 году: (заболеваемость и смертность) / В.И. Чиссов, В.В. Старинский, Г.В. Петрова. - М: МНИИОИ им. П.А. Герцена, 2008. – 246 с.
5. Роговская С.И. Эпидемиология ВПЧ-инфекции в России. / С.И. Роговская, О.Ю. Шипулина, Г.Н. Минкина [и др.] // Профилактика рака шей-

- ки матки: рук-во для врачей / под ред. Г.Т. Сухих и В.Н. Прилепской. – Москва:Медпресс-информ, 2012. – С. 30-37.
6. Профилактика рака шейки матки: сб. науч. тр. / Под ред. Г.Т.Сухих, В.Н. Прилепской. - Москва.:МЕДпресс-информ, 2012. – 190 с.
 7. Долгушина В.Ф., Ахматова А.Н., Телешева Л.Ф., Абрамовских О.С. Персистенция папилломавирусной инфекции у женщин с хроническим цервицитом. Уральский медицинский журнал. 2010; 3-68: 91-94.
 8. Киселев В.И, Аполихина И.А, Муйжнек Е.Л, Денисова Е.Д. Патогенетические подходы к лечению ВПЧ-ассоциированных заболеваний шейки матки.В: Прилепская В.Н. (ред.) Патология шейки матки и генитальные инфекции. М: МЕДпресс-информ. 2008; 87-93.
 9. Кунцевич Л.Д., Шibaева Е.В., Комарова В.Д., Копытова Т.В., Пышкина Е.И., ЩелчковаН.А. Значение местного применения индукторов интерферона в комплексном лечении женщин с папилломавирусной инфекцией. Акушерство и гинекология.2010; 6: 49-53.
 - 10.Молочков А.В. Комплексный подход к терапии генитальной папилломавирусной инфекции. Материалы Всероссийского научного форума «Мать и дитя».28.09.-1.10.Москва.2010.
 - 11.BoschF.X., LorinczA., MunozN. etal. Thecausalrelationbetweenhumanpapillomavirusandcervicalcancer. Clin.Pathol.2002; 55:244-265.
 - 12.SternPL. Immunecontrolofhumanpapillomavirus (HPV) associatedanogenitaldiseaseandpotentialforvaccination. JournalofClinicalVIROLOGY.2005; 32S1:S72-S81.
 - 13.Минкина Г.Н., Калинина В.С., Гаврикова М.В. и др. Постлечебный мониторинг цервикальных интраэпителиальных неоплазий. Журнал акушерства и женских болезней. 2011; IX.1:109-113.
 - 14.Молочков В.А., Киселев В.И., Рудых И.В., Щербо С.Н. Папилломавирусная инфекция. Клиника, диагностика, лечение. М: Издательский дом «Русский врач». 2004; 44.

15. Долгушина В.Ф., Телешева Л.Ф., Ахматова А.Н., Абрамовских О.С., Бойко И.В. Клинико-иммунологическое обоснование иммуотропной терапии хронического цервицита, ассоциированного с папилломавирусной инфекцией. Уральский медицинский журнал. 2009; 3 (57):58-62.
16. Schafer ZT, Brugge JS. IL-6 involvement in epithelial cancers. Clin Invest. 2007; 117(12): 3660-3663.
17. Doorbar J. Molecular biology of human papilloma virus infection and cervical cancer. Clinical Science. 2006; 110:525-41.
18. Перламутров Ю.Н., Чернова Н.И. Современные подходы в терапии пациентов с папилломавирусной инфекцией гениталий. Эффективная фармакотерапия в акушерстве и гинекологии. 2010;1:25.
19. Черкашин В.В., Лоцилов Т.М., Сабельникова Т.М. Влияние физико-химического фактора на усиление бактерицидного воздействия ультразвука. Ультразвук в физиологии и медицине. Ташкент, 1980;176.
20. Vestn Khirlm Grek. Ultrasonic cavitation and ozonization in treatment of patients with pyo-necrotic complications of diabetic foot syndrome. Orthopaedic Research. 2011; 170 (1): 48-53.
21. Обоскалова Т.А., Глухов Е.Ю., Лаврентьева И.В. и др. Лечение заболеваний женских половых органов с использованием лекарственных растворов, кавитированных низкочастотным ультразвуком. Екатеринбург, 2012;47.

Таблица 1. Параметры местного иммунитета до терапии кавитированным раствором Имунофана

Параметры местного иммунитета	Группы пациенток			P
	1 группа (n=30)	2 группа (n=30)	3 группа контроля (n=20)	
	до лечения (M±m)	до лечения (M±m)	(M±m)	
sIgA (мг/мл)	1,2±0,3	1,3±0,5	3,67±0,59	P1-3<0,001 P2-3<0,001 P1-2>0,05
αTNF (пг/мл)	16,5±2,1	17,7±3,01	21,81±2,46	P1-3<0,05 P2-3<0,05 P1-2>0,05
IFN-γ (пг/мл)	96,4±3,5	98,3±1,6	56,65±2,23	P1-3<0,001 P2-3<0,001 P1-2>0,05
				P1-3<0,001

IFN α (пг/мл)	38,6 \pm 2,2	36,1 \pm 1,3	14,56 \pm 1,86	P2-3<0,001 P1-2>0,05
INF α АиТAT(пг/мл)	28,9 \pm 2,3	27,7 \pm 1,3	10,7 \pm 1,1	P1-3<0,001 P2-3<0,001 P1-2>0,05
IL-1 β (пг/мл)	52,3 \pm 4,1	53,5 \pm 5,6	28,34 \pm 2,3	P1-3<0,001 P2-3<0,001 P1-2>0,05
IL-4(пг/мл)	22,5 \pm 3,2	21,1 \pm 0,1	39,3 \pm 3,14	P1-3<0,05 P2-3<0,05 P1-2>0,05
IL-6(пг/мл)	83,1 \pm 4,8	82,3 \pm 5,3	47,89 \pm 5,4	P1-3<0,001 P2-3<0,001 P1-2>0,05
IL-10	9,3 \pm 2,1	8,5 \pm 2,1	17,2 \pm 0,15	P1-3<0,05 P2-3<0,05 P1-2>0,05

Таблица 2. Параметры местного иммунитета после терапии кавитированным раствором Имунофана

Параметры местного иммунитета	Группы пациенток			P
	1 группа (n=30)	2 группа (n=30)	3 группа контроля (n=20)	
	после лечения (M \pm m)	после лечения (M \pm m)	(M \pm m)	
sIgA (мг/мл)	3,8 \pm 0,2	0,5 \pm 0,02	3,67 \pm 0,59	P1-3>0,05 P2-3<0,001 P1-2<0,001
α TNF (пг/мл)	21,7 \pm 3,1	39,9 \pm 2,4	21,81 \pm 2,46	P1-3>0,05 P2-3<0,05 P1-2<0,05
IFN- γ (пг/мл)	57,8 \pm 3,5	31,3 \pm 2,6	56,65 \pm 2,23	P1-3>0,05 P2-3<0,05

				P1-2<0,05
IFN α (пг/мл)	13,6 \pm 1,5	6,46 \pm 1,4	14,56 \pm 1,86	P1-3>0,05 P2-3<0,05 P1-<20,05
INF α АиТАТ(пг/мл)	9,7 \pm 3,3	15,6 \pm 1,3	10,7 \pm 1,1	P1-3>0,05 P2-3<0,05 P1-<20,05
IL-1 β (пг/мл)	28,2 \pm 2,8	87,6 \pm 4,5	28,34 \pm 2,3	P1-3>0,05 P2-3<0,001 P1-2<0,001
IL-4(пг/мл)	41,4 \pm 2,5	2,9 \pm 0,6	39,3 \pm 3,14	P1-3>0,05 P2-3<0,001 P1-2<0,001
IL-6(пг/мл)	46,5 \pm 3,3	85,5 \pm 4,5	47,89 \pm 5,4	P1-3>0,05 P2-3<0,05 P1-2<0,05
IL-10	16,4 \pm 2,5	8,8 \pm 0,1	17,2 \pm 0,15	P1-3>0,05 P2-3<0,001 P1-2<0,05

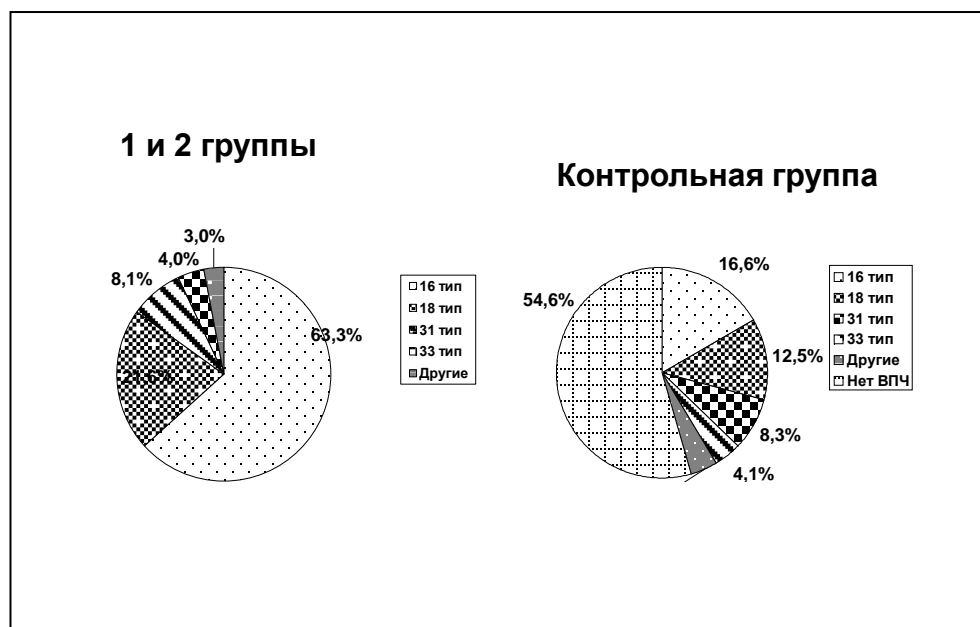


Рис.1. Наличие вируса папилломы человека при цервикальных интраэпителиальных неоплазиях I-II степени